

Tumeurs malignes de la lèvre: Nôtre expérience à propos de 43 cas

Malignant lip carcinomas: Our experience about 43 cases

R. Bouatay^{1,2}, Harrathi K^{1,2}, E. Bergaoui¹, M Ferjaoui^{1,2}, A. Farhati¹, A. El korbi^{1,2}, N. Kolsi^{1,2}, J. koubaa^{1,2}

¹Service D'ORL et de CCF, CHU Fattouma Bourguiba - Monastir (Tunisie)

²Université de Monastir, Tunisie

Reçu: 26 Avril 2021; Accepté: 05 Aout 2021; Publié en ligne: 31 Octobre 2021

RÉSUMÉ

Objectifs: Etudier les aspects épidémiologiques, cliniques et les modalités thérapeutiques des tumeurs malignes de la lèvre prises en charge dans notre département.

Méthodes: Etude rétrospective sur une période de 19 ans, ayant colligé 43 dossiers des patients opérés d'une tumeur maligne de la lèvre confirmée histologiquement.

Résultats: Il s'agit de 37 hommes et de 6 femmes d'âge moyen de 61 ans. Les facteurs de risque notés étaient le tabac, l'alcool et l'exposition solaire chronique. La tumeur était localisée au niveau de la lèvre inférieure dans 86% des cas. Les adénopathies cervicales étaient cliniquement palpables dans 14%. Le type histologique était un carcinome épidermoïde dans 95%. Les tumeurs ont été classées T1 dans 62% des cas, T2 dans 32% des cas et T3 dans 6% des cas. Tous nos patients étaient M0. Le traitement chirurgical et la reconstruction labiale dépendait de la localisation tumorale et l'étendue de la perte de substance. L'évolution était marquée par une infection du site opératoire avec lâchage des points dans 4 cas, une microstomie dans 2 cas, une récurrence ganglionnaire dans 3 cas et une récurrence locale dans 2 cas.

Conclusion: Les cancers de la lèvre se développent principalement au niveau de la lèvre inférieure. La chirurgie et la reconstruction dépendaient de la taille et du siège de la tumeur et devaient aboutir à un résultat esthétique et fonctionnel satisfaisant.

Mots-clés: Cancers; Lèvre; Chirurgie, Complication

ABSTRACT

Objective: The aim of the study was to describe epidemiological, clinical and therapeutic aspects of malignant lip tumors treated in our department.

Methods: Retrospective study over a period of 19 years, including 43 patients that undergone surgical treatment for malignant lip tumors confirmed histologically.

Results: We included 37 men and 6 women with a mean age of 61 years. Main risk factors of cancer were tobacco, alcohol and chronic sun exposure. The tumor was localized in the lower lip in 86% of cases. Cervical Lymph-nodes were clinically palpable in 14%. The histological type was squamous cell carcinoma in 95%. The tumors were classified as T1 in 62% of cases, T2 in 32% of cases and T3 in 6% of cases. All of our patients were M0. Surgical treatment and lip reconstruction depended on the location of the tumor and the extent of the loss of substance. The course was marked by an infection of the surgical site with release of the stitches in 4 cases, a microstomy in 2 cases, a lymph node recurrence in 3 cases and a local recurrence in 2 cases.

Conclusion: Lip cancers mainly develop in the lower lip. The surgery and reconstruction depended on the size and location of the tumor and should lead to a satisfactory aesthetic and functional result.

Keywords: Cancer; Lip; Surgery; Complication

INTRODUCTION:

Les carcinomes de la lèvre représentent environ 25 à 30 % des tumeurs de la muqueuse buccale [1, 2], près de 10% des cancers cutanés et près de 1,7% des cancers des voies aérodigestives supérieures [3]. Le

carcinome épidermoïde constitue le type histologique prépondérant. Ces tumeurs posent essentiellement un problème de prise en charge thérapeutique. En effet, La chirurgie et les procédures de réparation dépendaient de la taille et du siège de la tumeur et devaient aboutir à un résultat esthétique et fonctionnel

Auteur correspondant: Bouatay Rachida

Adresse: CHU Fattouma Bourguiba de Monastir, Université de Monastir, Tunisie

E-mail: rbouattay@yahoo.fr

satisfaisant. L'objectif de ce travail est d'étudier les aspects épidémiologiques, cliniques et les modalités thérapeutiques des tumeurs malignes de la lèvre prises en charge dans notre département.

MÉTHODES:

Une étude descriptive, rétrospective des dossiers a été réalisée pour analyser les aspects épidémiologiques, cliniques et thérapeutiques des patients présentant un carcinome de la lèvre opérés dans notre service, sur une période de 19 ans. Seuls ont été inclus les patients avec un diagnostic histologique définitif de carcinome de la lèvre et ayant été opérés de première main sous anesthésie générale avec reconstruction de la lèvre. Les patients ayant des dossiers incomplets ont été exclus de notre étude.

Les données de l'examen physique, des examens complémentaires, Les techniques chirurgicales d'exérèse et de reconstruction ainsi que l'évolution ont été précisées pour chaque patient.

RÉSULTATS:

Quarante-trois patients avec un diagnostic préopératoire de carcinome de la lèvre ont été identifiés au cours de cette période. L'âge moyen de nos patients était de 61 ans avec des extrêmes allant de 25 ans à 93 ans. Le pic de fréquence était constaté au niveau de la 6ème décennie (26% des malades). Le sexe ratio était de 6,1 avec une nette prédominance masculine: 37 hommes contre 6 femmes. L'intoxication tabagique était retrouvée chez 38 patients (88%), l'intoxication alcoolique chez 26 patients (60%), l'association tabac et alcool chez 25 patients (58%) et une exposition solaire prolongée dans 12 cas (26%). Deux de nos patients ont présenté une kératose actinique connue comme étant une lésion précancéreuse. Un patient présentait un Xéroderma pigmentosum avec un double foyer carcinomateux de la lèvre inférieure: un carcinome baso-cellulaire de 0.3cm associé à un carcinome épidermoïde de 1.4cm. Le délai de consultation variait de 2 mois à 7 ans avec un délai moyen de 12 mois. A l'examen, la tumeur était localisée au niveau de la lèvre inférieure dans 86% des cas, la lèvre supérieure dans 9% des cas et la commissure labiale dans 5% des cas. La tumeur était de forme ulcéro-bourgeonnante chez 19 patients (45%), ulcéreuse chez 15 patients (35%), tandis que la forme bourgeonnante a été retrouvée chez 9 patients (20%).

Les tumeurs ont été classées T1 dans 62% des cas, T2 dans 32% des cas et T3 dans 6% des cas. Aucun patient ne présentait une tumeur classée T4. Les adénopathies cervicales étaient cliniquement palpables dans seulement 6 cas (14%), tous classés N1. Tous les patients étaient M0 après bilan d'extension à distance comportant une radiographie du thorax dans tous les cas (100%), une échographie abdominale dans 9 cas (20%), une TDM thoraco-abdomino-pelvienne dans un seul cas (2.3%). L'association avec d'autres tumeurs

du tractus aérodigestif supérieur n'a été notée dans aucun cas.

Tous nos patients ont eu avant tout geste thérapeutique une biopsie tumorale sous anesthésie locale. L'étude anatomo-pathologique a conclu à un carcinome épidermoïde dans 40 cas (95.4 %) (dont 36 étaient bien différenciés et 4 moyennement différencié) et un carcinome basocellulaire dans 3 cas (4.6 %). L'exérèse de la tumeur a été effectuée sous anesthésie générale chez tous nos patients, faite avec une marge de sécurité de 6 à 10mm pour les carcinomes épidermoïdes et de 3 à 5 mm pour les carcinomes baso-cellulaires. La technique de reconstruction de la lèvre était choisie en fonction de la localisation et du degré de la perte de substance. Pour les 19 patients (44.3%) présentant des pertes de substance inférieures au tiers de la lèvre, la méthode de résection suture en V ou en W était réalisée dans 84% des cas (Figure 1 et 2).

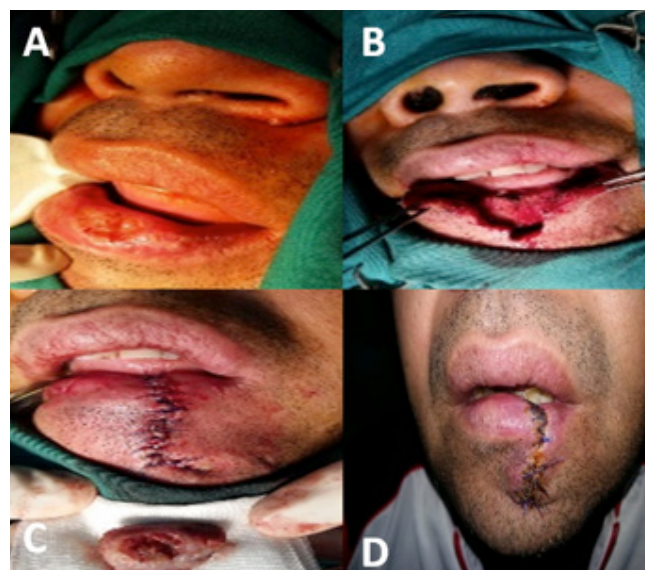


Figure 1: Exérèse avec suture en W d'un carcinome épidermoïde de la lèvre inférieure

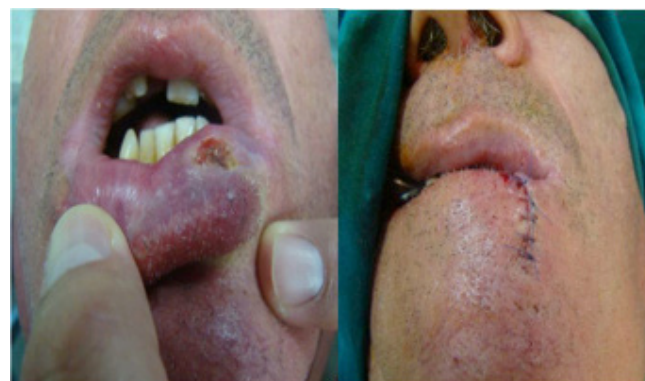

Figure 2: Exérèse avec suture en V d'un carcinome épidermoïde du 1/3 externe de la lèvre inférieure

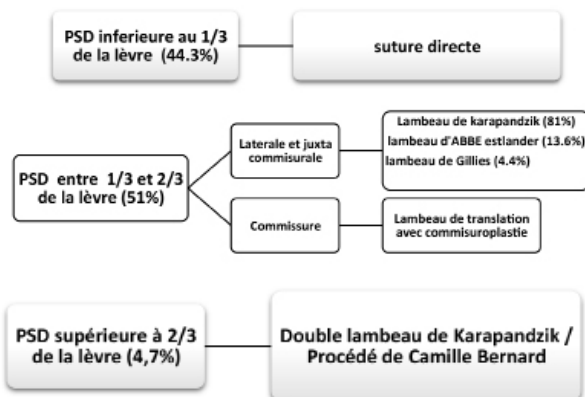
Pour les 22 patients (51%) présentant une perte de substance latérale et juxta commissurale entre un tiers et deux tiers de la longueur des lèvres, l'exérèse tumorale s'accompagnait d'un lambeau de karapandzic dans 81% des cas (Figure3), un lambeau d'Abbé

Estlander dans 13,6% et un lambeau de Gillies dans 4,4%. Deux cas de tumeurs de la commissure labiale (9%) ont eu une commissuroplastie avec un lambeau de translation.

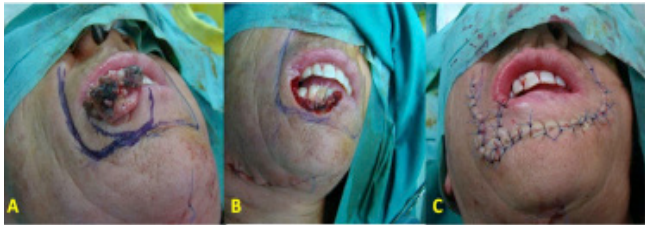

Figure 3: A: Carcinome épidermoïde de la lèvre inférieure. B: Exérèse tumorale avec curage ganglionnaire cervical. C: Reconstruction avec lambeau de Karapandzic

Pour les pertes de substance supérieure à deux tiers (4,7%), la reconstruction était faite dans un cas par un double lambeau de karapandzic et dans un autre cas par un lambeau de Camille Bernard. La reconstruction de la lèvre a eu lieu dans le même temps opératoire que



Algorithme1: Procédés de reconstruction de la lèvre utilisés dans notre série selon l'étendue et le siège de la perte de substance (PDS)

Un curage ganglionnaire était associé à l'exérèse tumorale dans 21 cas (49%). Il s'agit d'un curage fonctionnel unilatéral dans 4 cas de carcinome épidermoïde classé T3N1 et T2N1 respectivement dans trois et un cas et d'un curage fonctionnel bilatéral pour 2 cas de carcinome épidermoïde T2N1 dépassant la ligne médiane.

Un curage sélectif était pratiqué pour les lésions cliniquement N0 dans 15 cas. Il s'agit d'un curage des secteurs I, II et III dans 9 cas de carcinome épidermoïde T2N0; dans 3 cas de carcinome épidermoïde T3N0 et d'un curage sélectif des secteurs Ia et Ib dans 3 cas de carcinome épidermoïde T1N0 supérieur à 1cm. Des métastases ganglionnaires étaient objectivées à l'histologie dans 20 % des cas.

Une radiothérapie post opératoire était indiquée dans 3 cas (9%) de carcinome épidermoïde pour des limites de résection inférieures à 5mm. Dans notre série, aucun patient n'a eu de chimiothérapie.

Les suites post opératoires précoces étaient marquées par une infection du site opératoire avec lâchage des points dans 4 cas dont 2 ont nécessité une reprise chirurgicale des sutures après tarissement de l'infection (Figure 4).

Le suivi médian était de 20 mois (de 12 à 76 mis). Les résultats fonctionnels et esthétiques étaient jugés satisfaisants chez 95% de nos patients. Deux patients ont présenté une microstomie, un patient présentait un botriomycome au niveau de la cicatrice opératoire. Une récurrence ganglionnaire était notée dans 3 cas. Une récurrence locale était notée dans un cas de carcinome épidermoïde avec des limites d'exérèse tumorales, et un autre cas de carcinome épidermoïde avec des limites d'exérèse économiques (2mm); les deux patients ont refusé la radiothérapie post opératoire.

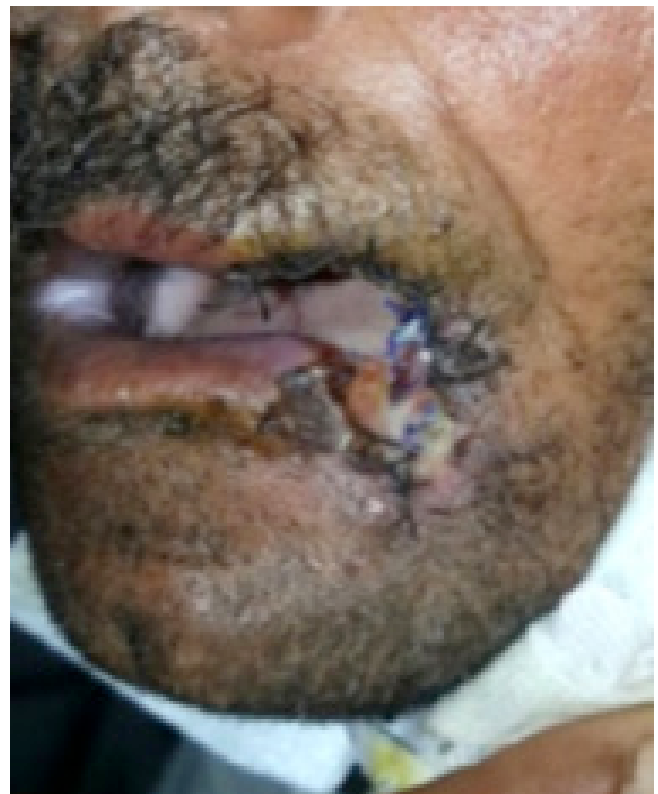

Figure 4: Infection du site opératoire avec lâchage des points après exérèse d'un carcinome épidermoïde de la commissure labiale gauche et commissuroplastie chez un patient de 56 ans.

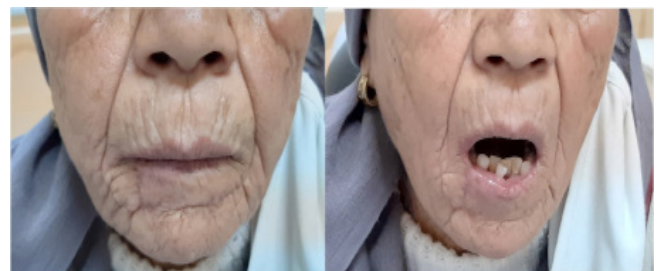

Figure 5: Résultat fonctionnel et esthétique satisfaisant chez une patiente opérée d'un lambeau de karapandzik (après 2 ans).

DISCUSSION:

Les tumeurs malignes de la lèvre surviennent souvent chez un sujet adulte de la soixantaine de sexe masculin [4-5-6]. Dans notre série, on a noté une large prédominance masculine (sexe ratio: 6.1) avec un âge moyen de 61 ans, ce qui concordait avec les données de la littérature. L'intoxication alcoolique tabagique constitue le principal facteur de risque des tumeurs de la lèvre [7-8]. Pour nos patients, le tabagisme était retrouvé dans 89% des cas, l'alcoolisme dans 60% des cas et l'association des deux dans 58% des cas. D'autres facteurs exogènes interviennent et ont une action synergique, tels que l'exposition prolongée aux rayons ultraviolets du soleil (UV B+++ C et A) retrouvée chez 27% de nos patients, l'infection par le Human Papilloma Virus (HPV) [9], le mauvais état bucco-dentaire [8], et certaines génodermatoses.

Les tumeurs malignes de la lèvre peuvent se développer d'emblée ou sur des lésions pré néoplasiques dont la leucoplasie et la kératose actinique qui sont associées à un risque de transformation maligne estimé à 20% [10-11-12]. Il est souvent difficile d'apprécier cliniquement la transformation maligne et un contrôle histologique est indispensable au moindre doute. Dans notre étude, seulement 2 patients étaient connus porteurs d'une lésion pré-cancéreuse avec un suivi régulier et un diagnostic précoce de la transformation maligne.

Les tumeurs malignes de la lèvre se développent au niveau de la lèvre inférieure dans 80% à 98% selon les séries [7-13-14-15]. Dans notre série, la localisation labiale inférieure représentait 86% des cas. Le diagnostic de tumeur maligne de la lèvre est habituellement simple devant une ulcération saignante au contact à bord irrégulier reposant sur une base indurée [16]. Dans les formes plus étendues, le diagnostic est évident avec un aspect ulcéro-végétant ou bourgeonnant. Parfois, l'aspect est plus trompeur, avec une muqueuse recouverte d'une croûte ne cicatrisant pas, impliquant au moindre doute une biopsie. Dans notre étude, les patients présentaient à l'examen une lésion évolutive ulcéro-bourgeonnante dans 45%. Ceci peut être expliqué par un délai de consultation moyen relativement long (12 mois) d'où une forme souvent évoluée.

Les métastases ganglionnaires des carcinomes de la lèvre sont habituellement tardives. Elles se voient surtout en cas de carcinome épidermoïde, beaucoup plus rare en cas de carcinome basocellulaire. La fréquence de l'atteinte ganglionnaire varie de 26.5% à 31.4% selon les séries pour les carcinomes épidermoïdes et de 1 à 3% pour les carcinomes basocellulaires [7-16-17]. Dans cette étude, seulement 14% des patients avaient une atteinte des ganglions lymphatiques cliniquement palpables. Le taux de métastases ganglionnaires confirmées histologiquement était de 20%. L'envahissement ganglionnaire est relativement rare dans les tumeurs T1 et T2, beaucoup plus fréquent pour les tumeurs T3 et T4. La présence d'adénopathies dépendait également du siège de la lésion: les lésions

commissurales sont très lymphophiles [5]. Les métastases à distances sont rarement décrites en cas de tumeur maligne de la lèvre. Dans notre série, aucune métastase à distance n'a été observée.

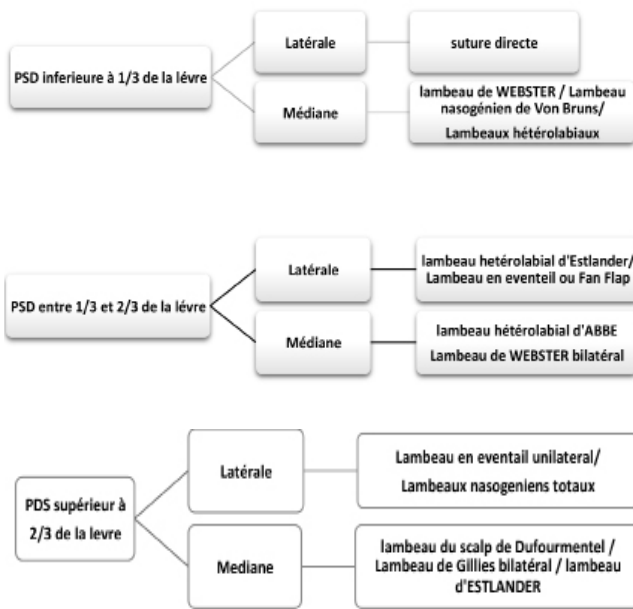
L'imagerie des tumeurs de la lèvre à un stade précoce n'est généralement pas indiquée. Cependant, elle peut être demandée pour les tumeurs T3 et T4 de la lèvre pour évaluer l'extension loco régionale et à distance afin de permettre une stadification et une stratégie thérapeutique bien étudiée.

La chirurgie est le standard pour le traitement des tumeurs malignes de la lèvre. Les recommandations internationales actuelles pour l'excision chirurgicale des carcinomes de la lèvre suggèrent une marge d'exérèse de 6mm à 10mm pour le carcinome épidermoïde et de 3mm à 5mm pour le carcinome basocellulaire, en tenant compte des caractéristiques morphologiques et fonctionnelles des lèvres [18]. L'exérèse tumorale doit passer en limites saines et ne doit pas être minimisée pour un souci esthétique. Les pertes de substance inférieures au tiers de la lèvre indiquent généralement une excision avec suture directe en V ou en W. En effet, les défauts de 2 à 2,5 cm peuvent être parfaitement fermés sans reconstruction labiale avec de bons résultats esthétiques et fonctionnels [13-14-18-19].

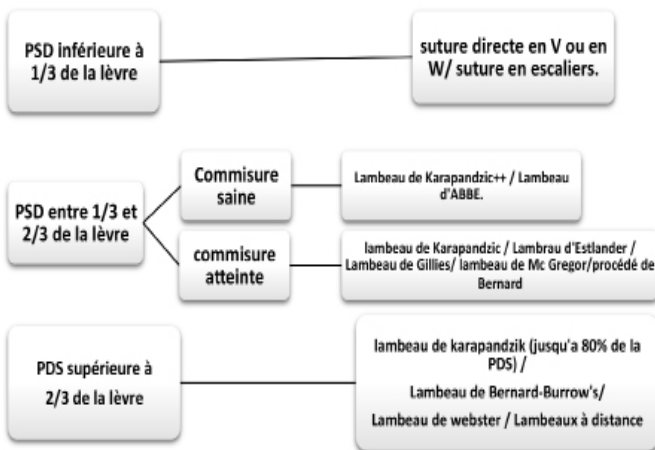
Pour les pertes de substance plus importantes, une reconstruction labiale est souvent nécessaire et dépend de plusieurs facteurs: L'extension, le siège de la lésion, l'élasticité des tissus, mais aussi de l'âge et des comorbidités du patient (Algorithme 2 et 3).

Les lambeaux locaux et locorégionaux constituent l'une des meilleures solutions qui s'offre au chirurgien pour corriger les pertes de substance dépassant le tiers du volume labial [19-20]. La technique de reconstruction par lambeau local de Karapandzic, décrite pour la première fois dans les années 1970, continue d'être utilisée couramment dans la reconstruction des lèvres vu sa polyvalence non seulement dans la reconstruction des gros défauts de la lèvre mais aussi ceux de la commissure labiale [17-21-22]. D'autres lambeaux comme le lambeau de McGregor, d'Abbé, d'Estlander, de Gillies ou leurs variantes peuvent être utilisés [13-17-23]. Dans notre série, le lambeau de Karapandzic était le lambeau locorégional le plus utilisé (81%) pour les défauts entre un tiers et deux tiers de la lèvre.

Pour les pertes de substance plus importantes, la reconstruction est un vrai challenge nécessitant souvent des techniques plus complexes. Les principales techniques disponibles sont les lambeaux locaux (Le procédé de Camille Bernard [24], le lambeau d'avancement de Webster [17], Lambeau de Gillies [23], Lambeau hétérolabial d'Estlander [17]) et les lambeaux à distance pédiculés (Lambeau de scalp de Dufourmentel, Lambeau musculo cutané pédiculés du grand dorsal et du grand pectoral) ou les lambeaux à distance libres (lambeau cutané-graisseux, type lambeau inguinal, parascapulaire ou lambeau antébrachial radial).



Algorithme 2: Procédé de reconstruction de la lèvre supérieure selon l'étendue et le siège de la perte de substance (PDS)



Algorithme 3: Procédé de reconstruction de la lèvre inférieure selon l'étendue et le siège de la perte de substance (PDS)

L'exérèse tumorale est souvent associée à un curage ganglionnaire cervical. Un Curage fonctionnel homolatéral à la lésion est réalisé chez les patients N+ [14-15]. Pour les patients N0, il y a encore un débat sur la nécessité de réaliser un curage ganglionnaire. Plusieurs études ont montré que la dissection élective des niveaux I à III permet de réduire considérablement la morbi mortalité [25-26].

Le succès d'une réparation s'évalue par deux critères: le caractère fonctionnel de la lèvre (la continence salivaire, la mobilité labiale, la phonation et la mastication) et la qualité esthétique de la réparation [13-17]. Bien que les techniques de reconstruction des pertes de substance majeures soient de plus en plus sophistiquées, certains patients présentent un dysfonctionnement et un handicap importants après la chirurgie. Dans notre

série, tous les patients ont retrouvé l'activité normale des lèvres. Sur le plan esthétique, 2 patients ont présenté une microstomie ne gênant pas l'alimentation ni l'élocution.

Les modalités de surveillance ne sont pas consensuelles. Cependant, 95% des récurrences locales et des métastases sont détectées au cours des cinq premières années [27]. Le taux de récurrence locale et ganglionnaire est respectivement de 4 à 12% et de 4 à 32% selon les séries [5-14-18]. Dans notre série, nous avons noté 3 cas de récurrence ganglionnaire (7%) et 2 cas de récurrence locale (4.6%). Les carcinomes de la lèvre sont souvent de bon pronostic avec un taux de survie à 5 ans entre 80 et 96% [5 -7-15].

CONCLUSION:

Le cancer des lèvres est une tumeur d'assez bon pronostic. La chirurgie et la reconstruction des lèvres commencent avec les procédures les plus simples, en passant au plus complexe. La connaissance des facteurs de risque et la sensibilisation des patients et des médecins de première ligne à ces cancers sont essentielles pour la prévention et le dépistage précoce chez les sujets à risque.

Considérations éthiques:

Déclaration d'intérêts: Les auteurs déclarent ne pas avoir de conflits d'intérêts en relation avec cet article.

Déclaration de financement: Les auteurs déclarent ne pas avoir reçu de financement particulier pour ce travail.

REFERENCES:

1. Souza RL, Fonseca-Fonseca T, Oliveira-Santos CC et al. Lip squamous cell carcinoma in a Brazilian population: Epidemiological study and clinicopathological associations. *Med Oral Patol Oral Cir Bucal*.2011;16: 757-62.
2. Morselli P, Masciotra L, Pinto V et al. Clinical Parameters in T1N0M0 Lower Lip Squamous Cell Carcinoma. *J Craniofacial Surg*.2007;18: 1079-82.
3. Basset-Seguín N, Renaud-Vilmer C, Verola O. Carcinomes spinocellulaires. *Encyc Med Chir Dermatologie*. 2002: 9p.
4. Chekrine T, Benhmidoune M-A, Benchakroun N. Carcinomes de la lèvre: à propos de 41 cas. *Cancer/Radiothérapie*. 2008;12;6-7: 739-40.
5. Fernandez-Angel I, Rodriguez-Archilla A, et al. Markers of metastasis in lip cancer. *Eur J Dermatol*. 2003;13: 276-9.
6. Dikshit RP, Kanhere S. Tobacco habits and risk of lung, oropharyngeal and oral cavity cancer: a population-based case control study in Bhopal, India. *Int J Epidemiol*. 2000;29: 609–14.
7. Vukadinovic M, Jezdic Z, Petrovic M, et al. Surgical Management of Squamous Cell Carcinoma of the Lip: Analysis of a 10-Year Experience in 223 Patients. *J Oral Maxillofac Surg*. 2007;65: 675-4.
8. Homann N, Tillonen J, Meurman JH, et al. Increased salivary acetaldehyde levels in heavy drinkers and smokers: a microbiological approach to oral cavity cancer. *Carcinogenesis*. 2000;21: 663-8.
9. Mia Hashibe, Erich M Sturgis et al. Epidemiology of oral-cavity and oropharyngeal carcinomas: controlling a tobacco epidemic while a human papillomavirus epidemic emerges. *Otolaryngol Clin North Am*. 2013;46(4): 507-20.
10. Ben Slama L. Lésions précancéreuses de la muqueuse buccale. *Rev Stomatol Chir Maxillofac*. 2001;102: 77-31.
11. Vasconcelos L, Melo JC, Miot HA, Marques ME, Abbade LP. Invasive head and neck cutaneous squamous cell carcinoma: clinical and histopathological characteristics, frequency of local recurrence and metastasis. *An Bras Dermatol*. 2014;89: 562–6.
12. Steele TO, Meyers A. Early Detection of Premalignant Lesions and Oral Cancer. *Otolaryngol Clin North Am*. 2011;44: 221-9.
13. Stucker F J, Lian T S. Management of cancer of the lip. *Operative Techniques in Otolaryngology*. 2004: 15;226-33.
14. Dediol E, Luksić I, Virag M. Treatment of squamous cell carcinoma of the lip. *Coll Antropol*. 2008;32;2: 199-3.
15. Bilkay U, Kerem H, Ozek C. et al. Management of Lower Lip Cancer: A Retrospective Analysis of 118 Patients and Review of the Literature. *Ann Plast Surg*. 2003;50(1): 43-50.
16. Ben Slama L. Carcinomes des lèvres. *Presse Med* 2008;37: 1490–6.
17. S Dhambri et al. Réparation labiale dans les cancers de la lèvre: étude clinique de 70 cas. *La tunisie med*. 2020;98;11;846-8.
18. de Visscher J, Gooris RJJ, Vermey A, Roodenburg JLN. Surgical margins for resection of squamous cell carcinoma of the lower lip. *Int J Oral Maxillofac Surg*.2002;31(2): 154-7.
19. Lubek JE, Ord RA. Lip Reconstruction. *Oral Maxillofac Surg Clin North Am*;2013;25: 203-1.
20. Malard O, Michel G, Espitalier F. Chirurgie des tumeurs des lèvres. *Encycl Med Chir. (Elsevier Masson SAS, Paris), Techniques chirurgicales - Tête et cou*. 2013;8(1): 1-15.
21. Conde-Taboada A, Saberian C, González-Guerra E, Fueyo A, López-Bran E. Skinmed. Karapandzic Flap for the Reconstruction of Defects Following Resection of Squamous Cell Carcinoma of the Lower Lip. *J Oral Maxillofac Surg* 2007;65(12): 2512-7.
22. Ethunandan M, Macpherson DW, Santhanam V. Karapandzic flap for reconstruction of lip defects. *J Oral Maxillofac Surg*. 2007;65(12): 2512-7.
23. Prabhat K. Bhama, MD, MPH, FACS . lip reconstruction using the Gillies fan flap. *J Otolaryngol Head Neck Surgery*.2020;31(1): 18-20.
24. Herrera E, Bosch RJ, Barrera MV. Reconstruction of the lower lip: Bernard technique and its variants. *Dermatol Surg*. 2008;34(5): 648-55.
25. Cheng A, Schmidt B L. Management of the N0 Neck in Oral Squamous Cell Carcinoma. *Oral Maxillofacial Surg Clin N Am*. 2008;20: 477–97.
26. Ferlito A, Silver C E, Rinaldo A. Elective management of the neck in oral cavity squamous carcinoma: current concepts supported by prospective studies. *Br J Oral Maxillofac Surg*. 2009;47(1): 5-9.
27. Motley R, Kersey P, Lawrence C. Multi-professional guidelines for the management of the patient with primary cutaneous squamous cell carcinoma. *Br J Dermatol*. 2002;146: 18-25.